CHUC
CENTRO HOSPITALAR E UNIVERSITÁRIO DE COIMBRA

CNR 2014 oncologia urgência TRÓIA 7-8-9 Maio

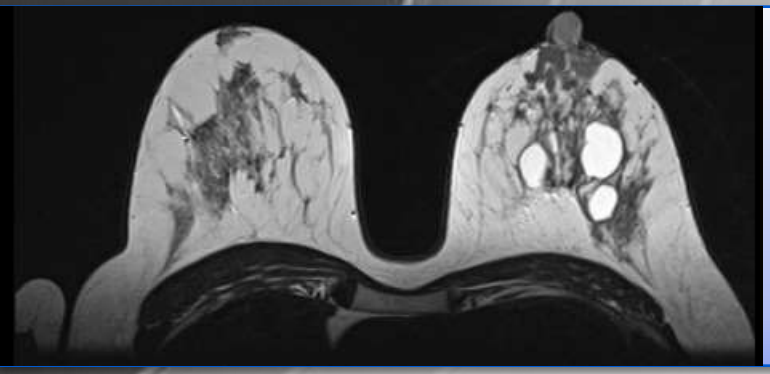

RM mamária – a experiência de 2 anos

Catarina Oliveira, Isabel Candelária, Luciana Barbosa, Ângela Moreira, Paulo Coelho, Amélia Estêvão

Serviço de Imagem Médica do Centro Hospitalar e Universitário de Coimbra/Faculdade de Medicina de Coimbra

Objectivos

- Correlacionar os achados em RM mamária com os achados anatomopatológicos.
- Avaliar a acuidade diagnóstica da RM mamária para lesão maligna.
- Determinar a importância da RM na avaliação da multifocalidade/multicentricidade.

Material e métodos

- Estudo retrospectivo dos exames de RM mamária efectuados entre 1 de janeiro de 2012 e 31 de dezembro de 2013;

- **252** doentes
  - Todos do género feminino;
- **292** estudos
  - (29 doentes realizaram 2 estudos e 5 doentes realizaram 3 estudos);

- A média de idades do primeiro estudo foi de 53,7 anos (23-85 anos).

Material e métodos

- Estudos foram realizados num equipamento 1,5T, da marca Siemens Espree®.

- Protocolo de aquisição (variável):
  - Axial T1 TSE;
  - Axial T2 TSE;
  - Axial T2 SPAIR TSE;
  - Axial T1 3D antes e após contraste (1+5)
    - 1º cerca de 90 seg. e os restantes imediatamente a seguir;
    - 0,1mmol/Kg gadolínio.

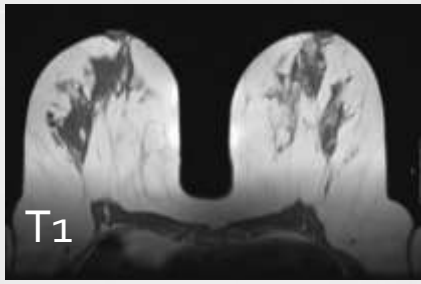

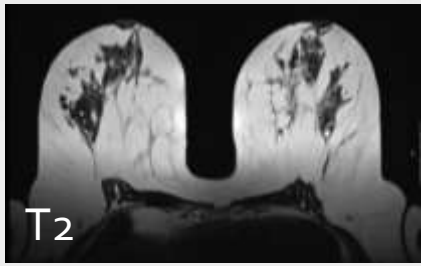

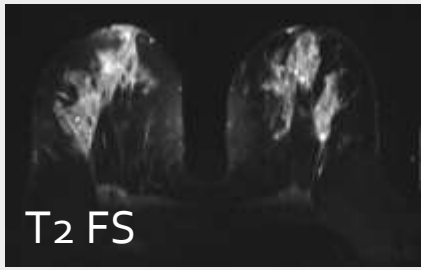

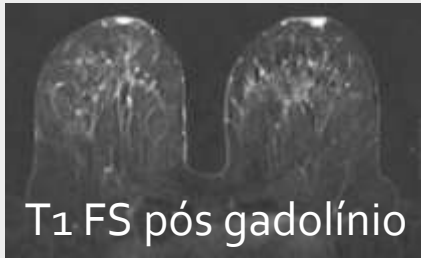

Material e métodos

- Em todos os exames:
  - Foram efectuadas reformatações MIP;
  - Avaliação com recurso a software dedicado (CADstream®), incluindo curvas de realce;
  - Leitura por pelo menos dois radiologistas especialistas com experiência em Radiologia mamária.

Material e métodos

- Caracterização dos achados em RM com recurso à classificação BI-RADS* (4a edição).

**American College of Radiology. Breast imaging reporting and data system atlas (BI-RADS atlas). Reston, VA: American College of Radiology; 2003.*

Material e métodos

- Considerada massa/nódulo suspeita se:

  MORFOLOGIA

  – Forma:
    - **irregular**;

  – Contornos:
    - **irregulares ou espiculados**;

  – Realce interno:
    - **heterogéneo, periférico ou com realce dos septos;**

  CINÉTICA DE REALCE

  Curva de realce:
    - **Tipo II** (inicial rápido, com plateau tardio);
    - **Tipo III** (inicial rápido, com washout tardio).

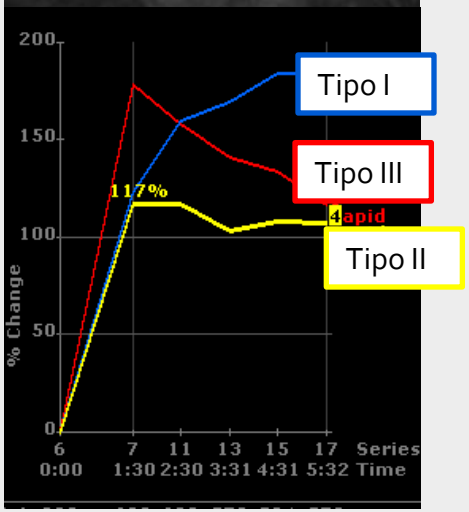

Material e métodos

- Foi considerado realce sem massa suspeito se:
  - Distribuição espacial:
    ductal (canalar), segmentar
  - Realce interno:
    Se regional:
    Heterogéneo ou agrupado.

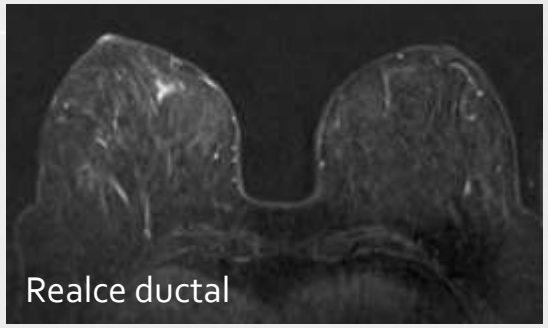
Realce ductal

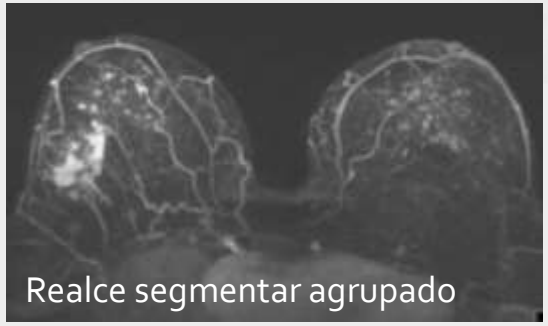
Realce segmentar agrupado

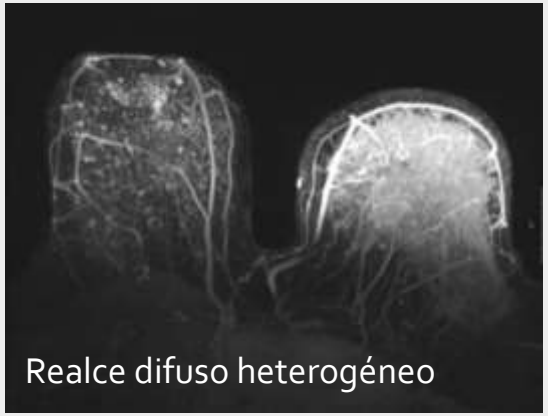
Realce difuso heterogéneo

Resultados

Resultados

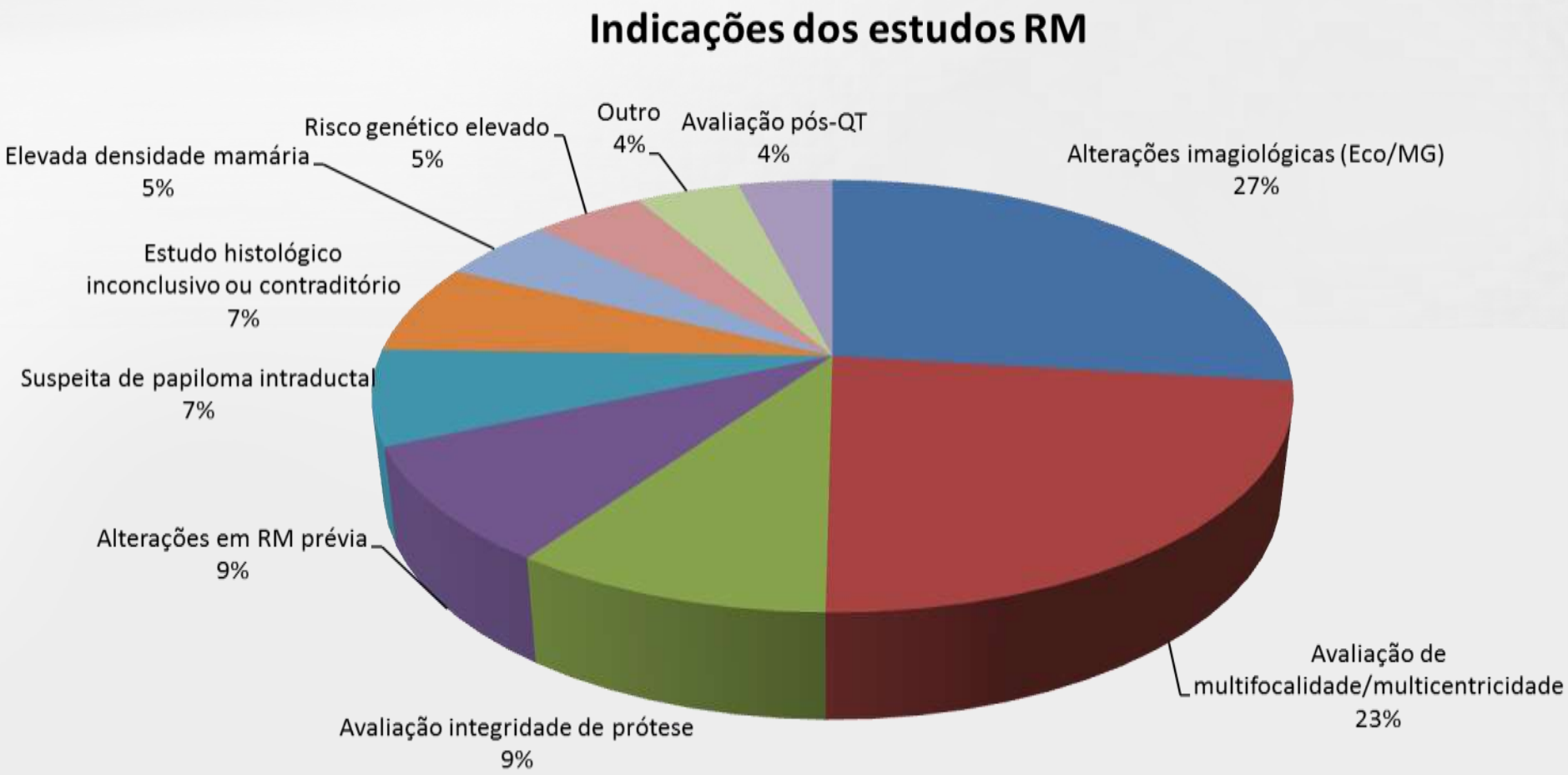
Indicações dos estudos RM
Alterações imagiológicas (Eco/MG) 27%
Avaliação de multifocalidade/multicentricidade 23%
Avaliação integridade de prótese 9%
Alterações em RM prévia 9%
Suspeita de papiloma intraductal 7%
Estudo histológico inconclusivo ou contraditório 7%
Elevada densidade mamária 5%
Risco genético elevado 5%
Outro 4%
Avaliação pós-QT 4%

Resultados

- Classificação BI-RADS das alterações no estudo de RM(estudo mais recente):

Classificação BI-RADS:	Número de doentes
BI-RADS 4ou>	73
BI-RADS 3	71
BI-RADS 2	90
BI-RADS 1	18
Total	**252**

Resultados

Forma de apresentação:

- *Dos 73 casos classificados com BI-RADS 4, 5 ou 6*

Resultados

- Classificados com BI-RADS 4, 5 ou 6
  - Foi possível correlacionar com estudo anatomopatológico em 47/73 casos;
  - Restantes (26/73), realizaram estudo em outra instituição ou não foi possível o seguimento.

Resultados - Correlação Anatomopatológica

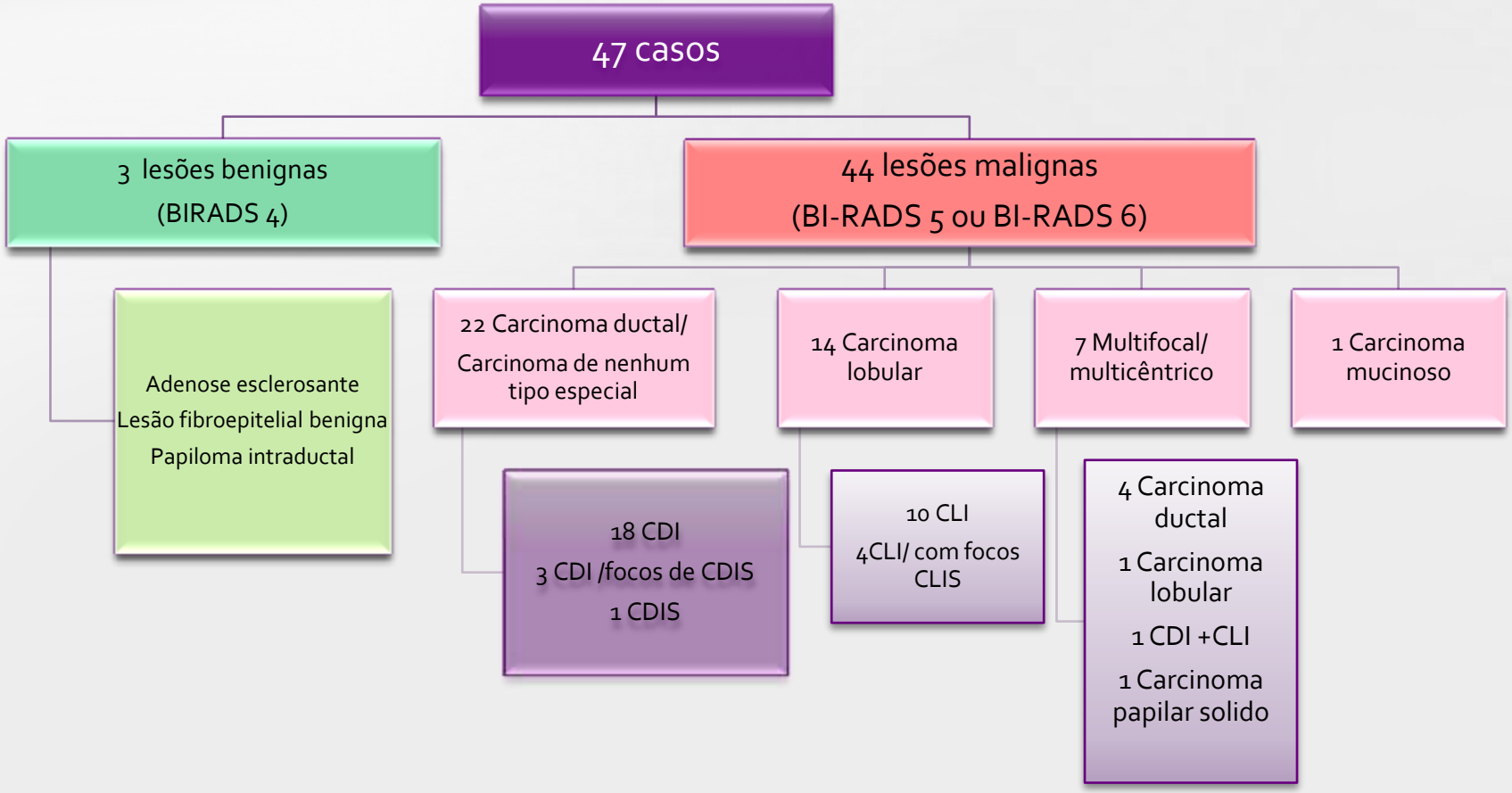

Legenda: CDI – Carcinoma ductal invasor; CDIS – Carcinoma ductal in situ; ClI- Carcinoma lobular; CLIS – Carcinoma lobular in situ

Resultados

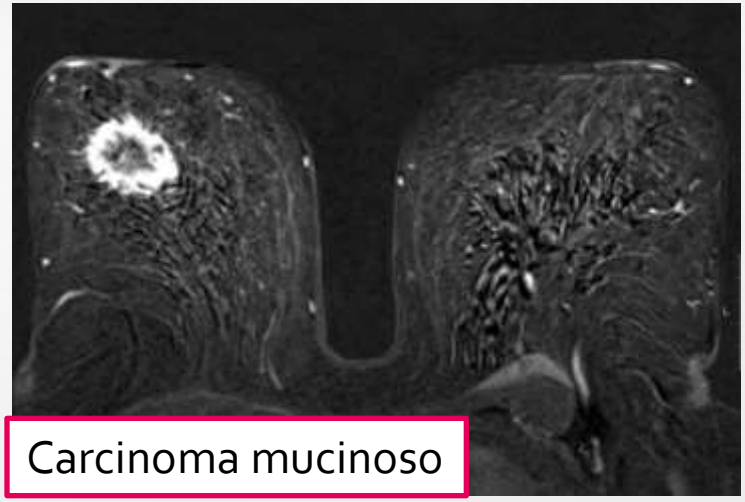

Carcinoma mucinoso

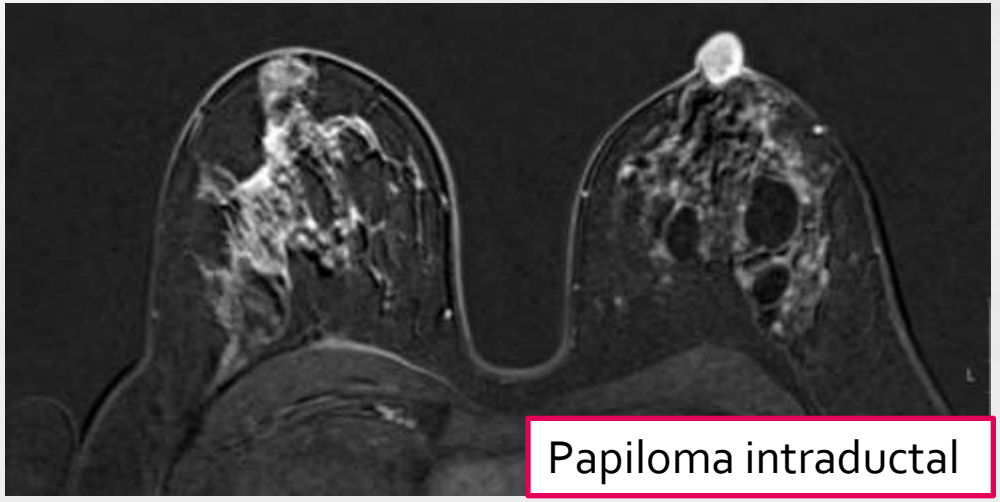

Papiloma intraductal

Carcinoma lobular invasivo

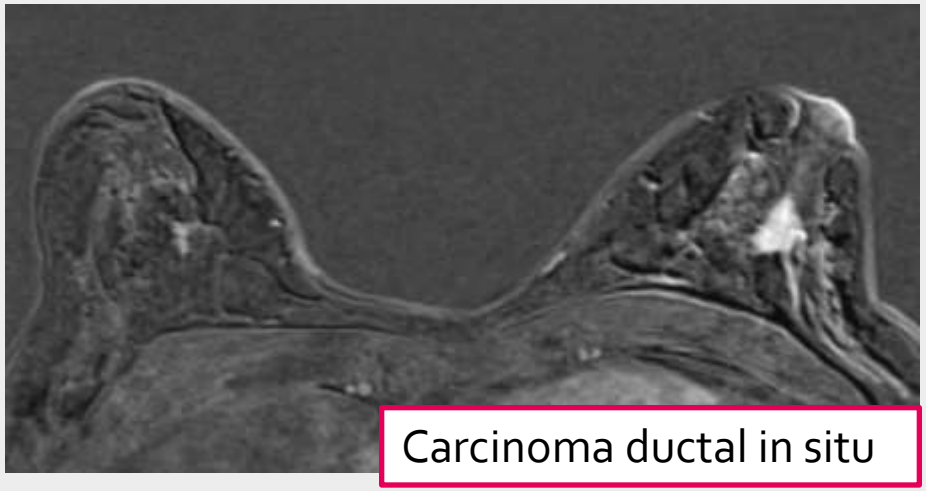

Carcinoma ductal in situ

Resultados - Indicação da RM nas lesões suspeitas

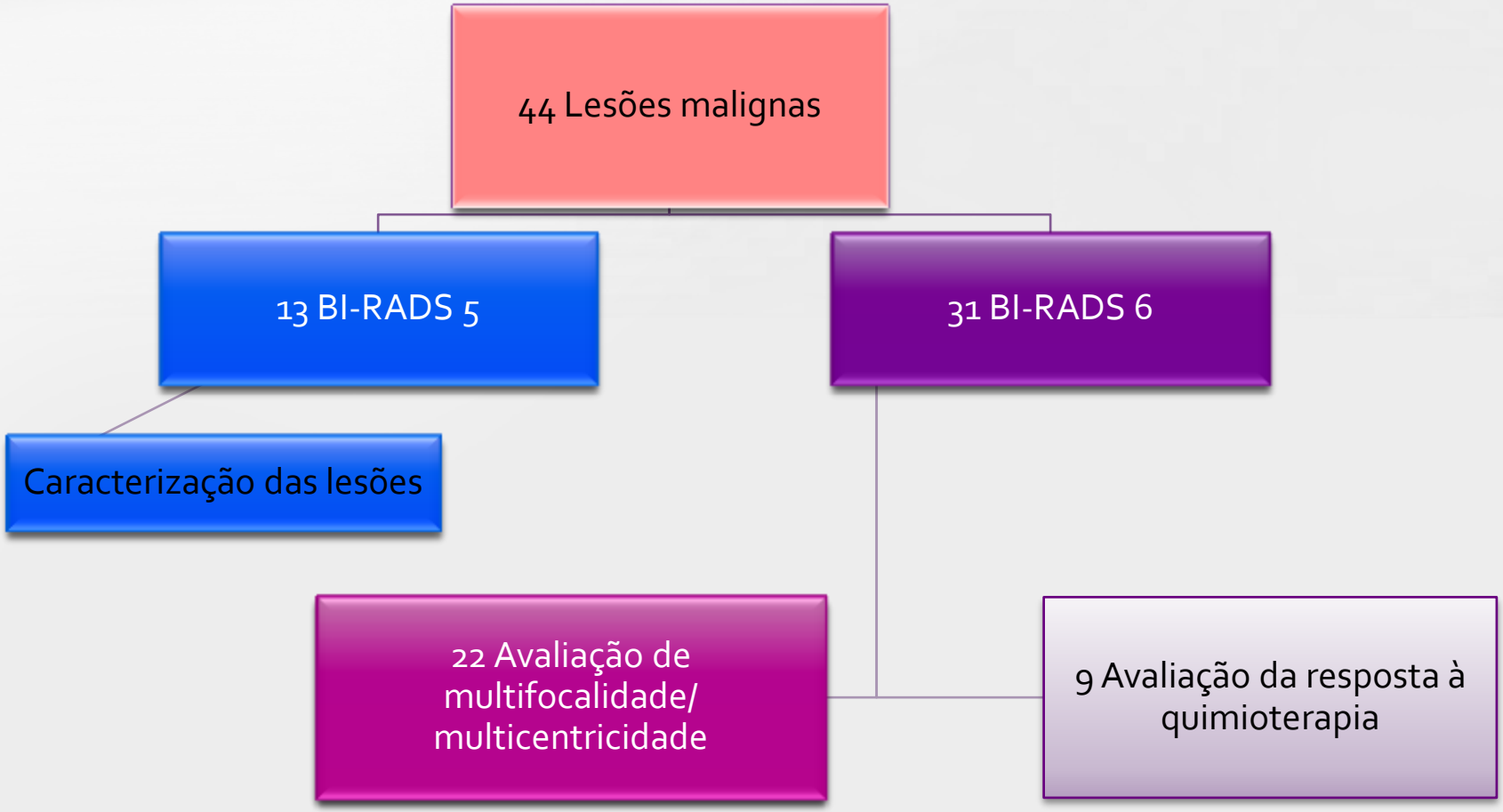

Resultados

22 Avaliação de multifocalidade/ multicentricidade

- Todas as lesões **conhecidas** foram identificadas e apresentavam características de elevada suspeição;
- Em **cinco** doentes foi identificado um novo foco suspeito no estudo RM.

Resultados

	Lesão conhecida	Local	T(mm)	2º foco	Local	T (mm)	Resultado
Caso 1	Massa	QSI/ME	12	Realce sem massa	QIE/ME	43	Multicêntrico (CDI)
Caso 2	Massa	QSE/ME	15	Massa	RAR/ME	22	Multicêntrico (CLI)
Caso 3	Massa	QSE/ME	21	Massa	QIE/ME	11	Multifocal CDI
Caso 4	Massa	QSE/MD	10	Massa	QSE/ME	11	Multicêntrico (CDI)
Caso 5	Massa	RAR/ME	27	Massa	RAR/ME	7	Foco CDI21mm

Legenda: CDI – carcinoma ductal invasivo; CLI- carcinoma lobular invasivo;MD-mama direita;ME-mama esquerda;QIE-quadrante infero externo; QSE- quadrante supero externo; QSI- quadrante supero interno;RAR-regiao retroareolar.

Resultados

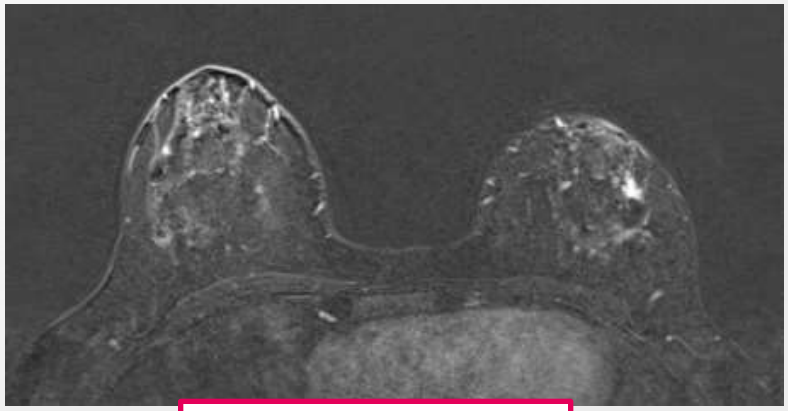

Foco conhecido

Confirmado

Novo foco

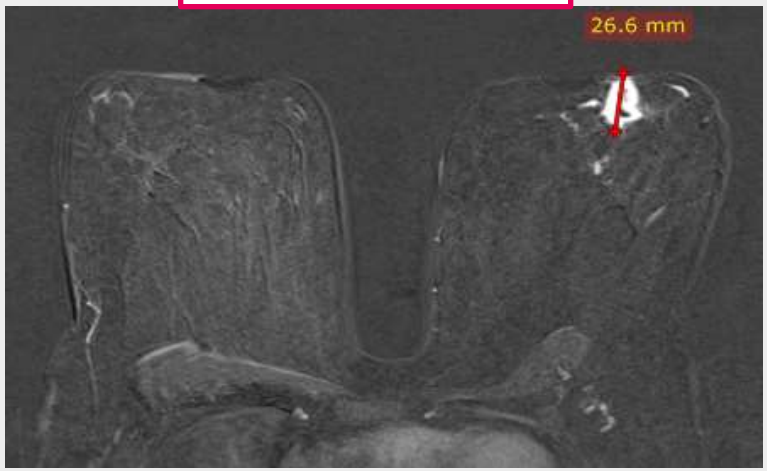

Não confirmado

Resultados

- Acuidade para diagnóstico de multifocalidade/multicentricidade:

	2º Foco presente	2º Foco ausente	Total
RM - 2º Foco identificado	4	1	**5**
RM - 2º Foco não identificado	0	17	**17**
Total	**4**	**18**	

Sensibilidade 100% (4/4)
Especificidade 94,1% (17/18)
VPP 80% (4/5)
VPN 100% (17/17)
Acuidade 95,5 % ((17+4)22)

Resultados

Doentes sem diagnóstico histológico prévio

– Nos casos em que foi possível obter resultado histológico (n=33), a acuidade para a lesão maligna (**BI-RADS 5**):

RM / Resultado	Neoplasia +	Neoplasia -	Total
BI-RADS 5	13	0	13
BI-RADS <5	1	19	20
Total	**14**	**19**	
	Sensibilidade 92,8% (13/14) Especificidade 100%(19/19) Valor preditivo positivo 100 % (13/13) Valor preditivo negativo 95% (19/20) **Acuidade 97% (13+19)/33**		

Resultados

Doentes sem diagnóstico histológico prévio

– Nos casos em que foi possível obter resultado histológico (n=33), a acuidade para a lesão maligna (**BI-RADS >3**):

RM / Resultado	Neoplasia +	Neoplasia -	**Total**
BI-RADS 4 ou 5	13	3	**16**
BI-RADS <4	1	16	**17**
Total	**14**	**19**	

Sensibilidade 92,8% (13/14)
Especificidade 84,2%(16/19)
Valor preditivo positivo 81,2% (13/16)
Valor preditivo negativo 94,1% (16/17)
Acuidade 87,9% (13+16)/33

Resultados

- Caso de lesão maligna não identificado na RM:
  - Doente com antecedentes de CLI da ME tratada com cirurgia conservadora;
  - RM: Focos de realce com tamanho inferior a 5mm bilateralmente;
  - Mastectomia bilateral (opção da doente) que revelou foco CDI 3mm na ME.

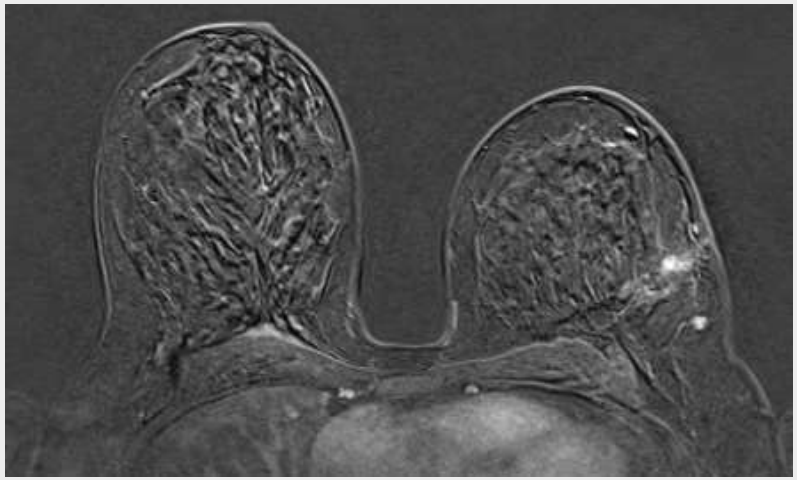

Discussão

- Indicações do estudo:
  - Estudo por RM mamária com indicações muito diversas, mas dentro das indicações recomendadas:
  - Maioria:
    - Esclarecimento de alterações em outros estudos imagiológicos (27%);
    - Avaliação de multifocalidade/ multicentricidade (23%);
  - Relativa baixa percentagem de estudos de avaliação da resposta à quimioteratia neoadjuvante (4%).

SCREENING
ACS recommendations*
BRCA mutation (*BRCA1* or *BRCA2*)
First-degree relative of *BRCA* carrier, but untested
Lifetime risk of approximately 20% to 25% or greater, as defined by BRCAPRO or other models that are largely dependent on family history
Obscured breast tissue (e.g., previous free silicone injection)
Radiation to chest between age 10 and 30 (e.g., for Hodgkin disease)
Li-Fraumeni syndrome (*p53* mutation) and first-degree relatives
Cowden and Bannayan-Riley-Ruvalcaba syndromes and first-degree relatives

DIAGNOSIS
Suspicious lesions seen on only one x-ray mammographic view, not found by sonography
Bloody nipple discharge with negative or failed galactogram
Indeterminate palpable findings with negative mammogram and ultrasound†

STAGING
Locate the breast primary in patients with axillary metastases
Detect chest wall invasion
Evaluate opposite breast in patients with new, unilateral breast cancer
Evaluate the extent of cancer in patients with poorly evaluated breast tissue on mammography:
Dense breasts
Implants, free silicone injection
Evaluate the extent of cancer in tumors poorly seen on mammography:†
Infiltrating lobular carcinoma
Ductal carcinoma in situ without corresponding microcalcifications
Goals of breast cancer staging MRI:
Plan lumpectomy to reduce the rate of transected tumor at specimen margins
Detect occult multifocal or multicentric tumor
Detect occult contralateral tumor
Detect residual disease when initial lumpectomy is incomplete

MANAGEMENT (ESPECIALLY PATIENTS UNDERGOING NEOADJUVANT CHEMOTHERAPY)
Measure disease before initiating neoadjuvant chemotherapy.
Assess response to treatment after the initial cycle.
Localize potential residual tumor after a complete clinical response.

Discussão

- Na avaliação multifocalidade/multicentricidade (n=22), 4/22 (18%) doentes tinham lesões multifocais/multicêntricas:
    - 4 identificados na RM;
        - Em **todos** os casos houve alteração da terapêutica:
            - » Conservadora → mastectomia
            - » Mastectomia unilateral → bilateral

- A sensibilidade e especificidade para avaliação de multifocalidade/multicentricidade foram superiores a 90%, sobreponível ao relatado na literatura *(Olivas-Maguregui S et al, 2008; Plana MN et al 2012).*

Discussão

- Nos doentes sem diagnóstico histológico prévio:

  – A **especificidade** (84-100%), para lesão maligna foi superior ao relatado na literatura - entre 39-95% *(Hillman BJ et all, 2012; Plana MN et al, 2012);*

  Este facto pode dever-se à leitura por pelo menos dois radiologistas experientes e a correlação sistemática com os estudos anteriores (incluindo outras técnicas: mamografia, ecografia);

  – A **sensibilidade** (92,8%) foi sobreponível ao relatado na literatura: valores acima dos 90% *(Mariscotti G et al, 2014; Hillman BJ et al, 2012; Plana MN et al, 2012).*

Conclusão

- Avaliação mamária por estudo RM apresenta elevada sensibilidade e especifidade, nos diversos grupos definidos: caracterização lesional e diagnóstico de multifocalidade/multicentricidade

- A RM mamária é o exame de eleição em casos de dúvida diagnóstica e avaliação de multifocalidade/multicentricidade levando a possibilidade de alteração da abordagem terapêutica do doente.

Muito obrigada